

第57回 愛知臨床外科学会

日本臨床外科学会愛知県支部

日 時 2022年2月11日(金・祝) [建国記念の日]

会 場 愛知県医師会館

A会場 9階 大講堂

B会場 8階 会議室

〒460-0008 名古屋市中区栄4丁目14番28号

TEL (052) 241-4136

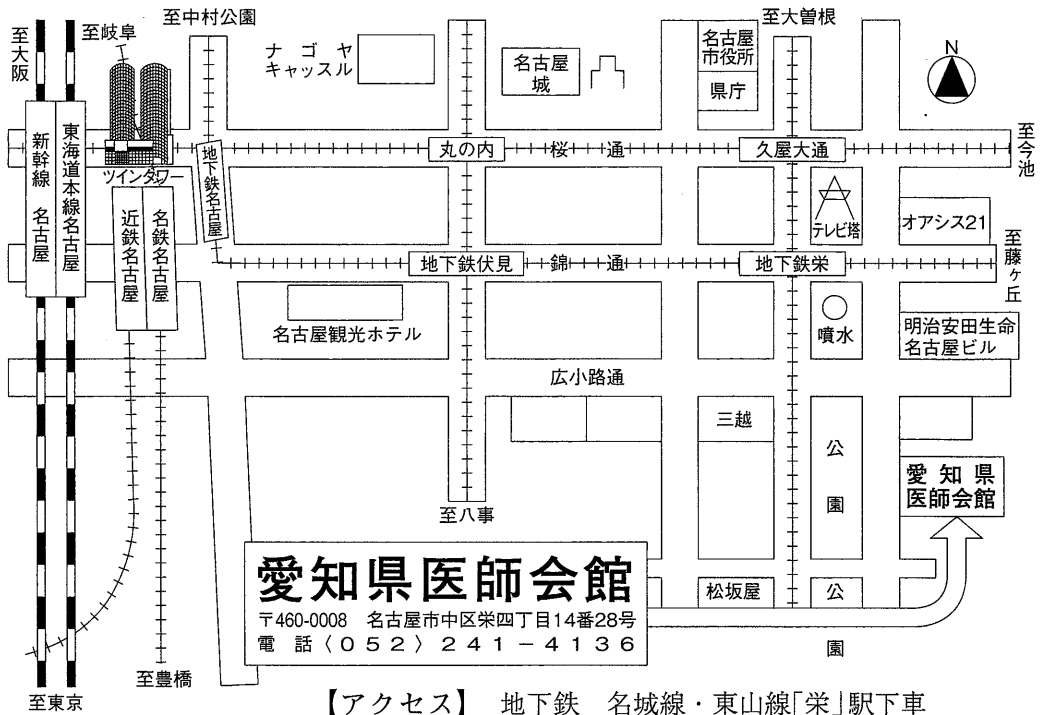
当 番 刈谷豊田総合病院 外科

会 長 田中 守嗣 (刈谷豊田総合病院 病院長)

〒448-8505 愛知県刈谷市住吉町5丁目15番地

TEL 0566-21-2450(代表)

〈会場案内図〉



【アクセス】 地下鉄 名城線・東山線「栄」駅下車
13番出口より南へ徒歩5分

A会場（9階 大講堂）


<https://us06web.zoom.us/j/84437665312>
 ウェビナーID：84437665312



※ランチョンセミナーに参加する際はこちらから
 入室してください。

B会場（8階 会議室）

<https://us06web.zoom.us/j/84562757071>
 ウェビナーID：84562757071



9:00～ 9:10 開会の辞

9:15～10:05 食道・胃・十二指腸 A1-A5

10:05～11:05 肝・胆・膵・脾（I） A6-A11

11:05～12:05 肝・胆・膵・脾（II） A12-A17

9:15～ 9:55 小腸（I）

B1-B4

9:55～10:35 小腸（II）

B5-B8

10:35～11:15 小腸（III）

B9-B12

11:15～11:55 大腸（I）

B13-B16

12:15～13:15 ランチョンセミナー（A会場）

13:30～14:20 呼吸器 A18-A22

14:20～15:10 乳腺・内分泌 A23-A27

15:10～16:20 外傷・その他 A28-A34

16:30～16:35 閉会の辞

13:30～14:10 大腸（II）

B17-B20

14:10～15:00 大腸（III）

B21-B25

15:00～15:20 心臓・血管

B26-B27

15:20～16:20 ヘルニア

B28-B33

ランチョンセミナー

時間 12:15～13:15
会場 A会場(9階 大講堂)

座長 田中 守嗣
(刈谷豊田総合病院 病院長)

「膵癌の生い立ちから治療を考える」

講師 松尾 洋一
(名古屋市立大学大学院医学研究科消化器外科学 教授)

共催セミナー

ジョンソン・エンド・ジョンソン株式会社

第57回 愛知臨床外科学会演題

A会場(9階 大講堂)

開会の辞

9:00～9:10

食道・胃・十二指腸

9:15～10:05

座長 細井 敬泰(大垣市民病院 外科)

A-1 表在型 Barrett 食道腺癌の1例

日本赤十字社愛知医療センター名古屋第一病院
一般消化器外科

吉田 詢

A-2 同時性3多発胃粘膜内印環細胞癌の1例

日本赤十字社愛知医療センター名古屋第一病院
一般消化器外科

鶴飼 陽一

A-3 腸石による胃切除後輸入脚の憩室穿孔の1例

春日井市民病院 外科

山本 亮

A-4 腹腔鏡下肝円索被覆術を行ったBevacizumab投与中に発症した
十二指腸潰瘍穿孔の1例

中野胃腸病院 外科

加藤 瑛

A-5 膵頭十二指腸切除、肝部分切除後に胆管炎を発症し、
肝切離面胆管が穿孔に至ったと考えられた1例

八千代病院 外科

大西 紘平

肝・胆・膵・脾(I)

10:05～11:05

座長 高橋大五郎(日本赤十字社愛知医療センター名古屋第一病院 一般消化器外科)

A-6 悪性黒色腫胆嚢転移の1例

名古屋市立大学 消化器外科

林 祥平

A-7 結石性胆管炎から肝膿瘍と感染性心外膜炎をきたした1例

大垣市民病院 外科

宇多 佑介

A-8 重複胆嚢管を合併した胆嚢結石症の1例

名古屋市立大学 消化器外科

齊藤 健志

- A-9 切除不能胆嚢管癌に対してGC療法が奏功しconversion surgeryを行った1例
トヨタ記念病院 外科・消化器外科 楠戸 夏城
- A-10 盲腸転移をきたした肝細胞癌の一例
岐阜県厚生農業協同組合連合会
東濃厚生病院 外科 北條由実子
- A-11 炎症性偽腫瘍の破裂と考えられた腹腔内出血の1例
刈谷豊田総合病院 消化器外科 柴田 晃輔

肝・胆・膵・脾(Ⅱ) 11:05～12:05

座長 齊藤 健太(名古屋市立大学 消化器外科)

- A-12 集学的治療により根治切除し得た局所進行膵癌の1例
春日井市民病院 外科 村上 倫彦
- A-13 膵頭部SPNに対して膵中央切除術を施行した1例
藤田医科大学ばんだね病院 外科 河合 永季
- A-14 膵体尾部・脾合併切除を施行した完全内臓逆位の1例
藤田医科大学 総合消化器外科 三井 哲史
- A-15 胃癌の胃全摘術後に膵転移を認めロボット支援下膵体尾部切除術を施行した1例
藤田医科大学 総合消化器外科 西村 彰博
- A-16 脾littoral cell angiomaの一症例
岐阜県立多治見病院 外科 窪田 拓己
- A-17 術前診断が困難であった膵内副脾に発生したepidermoid cystの1例
安城更生病院 外科 齋木 貴博

ランチョンセミナー 12:15～13:15

座長 田中 守嗣(刈谷豊田総合病院 病院長)
講師 松尾 洋一(名古屋市立大学大学院医学研究科 消化器外科学 教授)
「膵癌の生い立ちから治療を考える」

呼吸器

13:30 ~ 14:20

座長 橋本久実子 (豊橋市民病院 一般外科)

- A-18 左肺上葉に穿破した成熟奇形腫に対しロボット支援胸腔鏡下手術を行った1例
名古屋市立大学 腫瘍・免疫外科学 中埜 友晴
- A-19 術前化学放射線療法で病理学的完全奏功となった肺尖部胸壁浸潤癌の1例
刈谷豊田総合病院 呼吸器外科 細川 真
- A-20 一時的に腫瘍縮小を認めた炎症性筋線維芽細胞腫の一例
名古屋市立大学医学部附属西部医療センター 呼吸器外科 小川莉佳子
- A-21 胸腺嚢胞を合併した胸腺癌の1手術例
名古屋記念病院 外科 加藤 雅崇
- A-22 検診で指摘された縦隔セミノーマの1例
名古屋徳洲会総合病院 外科 山本 真也

乳腺・内分泌

14:20 ~ 15:10

座長 秋田由美子 (名古屋掖済会病院 外科)

- A-23 甲状腺NIFTP2例と濾胞型乳頭癌1例の比較
総合上飯田第一病院 甲状腺・内分泌外科 加藤 哲朗
- A-24 左乳癌術後の難治性リンパ漏に対し、オクトレオチド・エチレフリン併用療法を行った一例
JA愛知厚生連 知多厚生病院 外科 川瀬 麻衣
- A-25 当院におけるT-DXdの使用経験
豊川市民病院 乳腺・内分泌外科 片桐 悠介
- A-26 局所治療が有効であった乳癌回腸転移、腹膜播種の一例
刈谷豊田総合病院 乳腺外科 松本 光加
- A-27 乳癌腋窩リンパ節転移が原発不明悪性黒色腫の転移であった1例
名古屋市立大学大学院医学研究科 乳腺外科学 山中 菜摘

外傷・その他

15:10～16:20

座長 影山優美子(春日井市民病院 外科)

- A-28 外傷性左横隔膜損傷の1例
安城更生病院 外科 田畑 咲
- A-29 当院における維持透析患者の全身麻酔手術症例について
三重北医療センター 菰野厚生病院 外科 品川 直哉
- A-30 鼠径部子宮内膜症の1例
半田市立半田病院 外科 二村 雄介
- A-31 手術療法で治癒した臍部子宮内膜症の1例
名古屋記念病院 外科 姫野 智紀
- ~~A-32 単孔式腹腔鏡手術で治療した特発性大網出血の1例
半田市立半田病院 外科 伊達 俊輔~~
- A-33 小腸間膜 dermoid cyst の1例
名古屋大学大学院医学系研究科 消化器外科学 篠塚 高宏
- A-34 術後晩期合併症として発症した腹壁膿瘍の2例
江南厚生病院 外科 谷口 絵美

閉会の辞

16:30～16:35

B会場(8階 会議室)

小腸(I)

9:15~9:55

座長 中村 謙一(藤田医科大学 総合消化器外科)

- B-1 虫垂神経腫と腸間膜の癒着が原因となった絞扼性腸閉塞の1例
日本赤十字社愛知医療センター名古屋第一病院
一般消化器外科 成田佑一郎
- B-2 腸閉塞をきたした腸管子宮内膜症の一例
豊橋市民病院 一般外科 石井 宏樹
- B-3 泌尿器科手術後骨盤臓器脱による絞扼性イレウスに対し
体腔外小腸切除、体腔内吻合を施行した1例
成田記念病院 外科 葛谷 宙正
- B-4 虫垂癌及び小腸癌の重複癌の一例
豊橋市民病院 一般外科 加藤 曉俊

小腸(II)

9:55~10:35

座長 宇治 誠人(八千代病院 外科)

- B-5 羊骨による小腸穿孔の1例
豊川市民病院 消化器外科 山崎 礼雄
- B-6 術前診断に難渋した小腸管状腺腫を先進部とする成人腸重積の一例
名古屋セントラル病院 消化器外科 徳本 芽以
- B-7 切除3年後に腸管壁に多発再発した小腸間膜GISTの1例
名古屋市立大学 消化器外科 上原 崇平
- B-8 Treitz 靱帯近傍の小腸腫瘍に対する腹腔鏡下手術
名古屋市立大学 消化器外科 上野 修平

小腸(III)

10:35～11:15

座長 山下 浩正 (安城更生病院 外科)

- B-9 DOACによる保存的加療が有効であった上腸間膜静脈血栓症の1例
藤田医科大学ばんだね病院 外科 近藤 ゆか
- B-10 腸重積で発症し腹腔鏡補助下に切除した14歳男児の
回腸悪性リンパ腫の一例
碧南市民病院 外科 大泉 祐樹
- B-11 骨盤内リンパ節郭清後の露出血管を起点とする絞扼性腸閉塞の1例
安城更生病院 外科 下山 貴之
- B-12 異所性臍を伴ったメッケル憩室のMesodiverticular bandによる腸閉塞の1例
名古屋徳洲会総合病院 外科 田藏 昂平

大腸(I)

11:15～11:55

座長 塩崎みどり (名古屋共立病院 外科)

- B-13 虫垂重積の一例
刈谷豊田総合病院 消化器外科 湯浅 仁貴
- B-14 von Willebrand病患者に発症した急性虫垂炎の一切除例
名古屋市立大学 消化器外科 日置 啓介
- B-15 前立腺癌に合併し著明な虫垂腫大を伴ったLAMNの1例
日本赤十字社愛知医療センター名古屋第一病院
一般消化器外科 野口 正宗
- B-16 急性虫垂炎により判明した陳旧性日本住血吸虫症の1例
独立行政法人国立病院機構
名古屋医療センター 外科 梅村 卓磨

大腸(Ⅱ)

13:30～14:10

座長 仲井 希 (豊川市民病院 消化器外科)

- B-17 門脈血栓症を併発した急性壊疽性虫垂炎の1例
大垣市民病院 外科 岡崎耀太郎
- B-18 虫垂杯細胞カルチノイドの1例
トヨタ記念病院 外科 中島 亮
- B-19 鼠径部メッシュプラグがS状結腸に穿通した1例
大垣市民病院 外科 高 成徹
- B-20 子宮、肝、小腸に異時性転移を伴いつつ長期生存を得ている
S状結腸癌の1例
日本赤十字社愛知医療センター名古屋第一病院
一般消化器外科 長野 菜月

大腸(Ⅲ)

14:10～15:00

座長 田中 友理 (江南厚生病院 外科)

- B-21 門脈下大静脈シャントを伴う横行結腸癌の1例
JA愛知厚生連 稲沢厚生病院 外科 南雲 瑞基
- B-22 分娩時会陰裂傷を契機に発症しIVRのコイルにより治癒遅延を
きたした肛門管腔瘻の1例
刈谷豊田総合病院 消化器外科 澤井 美里
- B-23 慢性心不全、血液透析患者に発症した非閉塞性腸間膜虚血に
一次的腸管切除吻合術を行い救命した一例
豊橋市民病院 一般外科 加藤 和樹
- B-24 横行結腸穿通を契機に発見された憩室内結腸癌の1例
公立西知多総合病院 外科 玉山 侑志
- B-25 下部消化管手術における吻合部の直線化を意識した体腔内吻合の工夫
～上行結腸癌と直腸癌の重複癌に対して2ヶ所の体腔内吻合を施行した1例～
名古屋徳洲会総合病院 外科 高山 昇龍

心臓・血管

15:00～15:20

座長 山田 敏之 (名古屋市立大学 心臓血管外科)

- B-26 正中弓状靭帯圧迫症候群に伴う腓十二指腸動脈瘤の2例
 名古屋市立大学病院 心臓血管外科 北村 浩平
- B-27 偶発的に発見された巨大冠動脈瘤に対して外科的治療を行った1例
 刈谷豊田総合病院 心臓血管外科 榛原 梓良

ヘルニア

15:20～16:20

座長 藤幡 士郎 (成田記念病院 外科)

- B-28 術前診断し、腹腔鏡下手術を施行した子宮広間膜裂孔ヘルニアの1例
 小牧市民病院 外科 村田 仁美
- B-29 腰椎固定術後の上腰ヘルニアに対して腹腔鏡下に修復を行った1例
 日本赤十字社愛知医療センター名古屋第二病院
 一般消化器外科 渋谷英太郎
- B-30 皮膚の色調変化を伴った成人臍ヘルニア嵌頓の1例
 八千代病院 外科 森 貴久
- B-31 腹腔鏡下修復術が有用であった開心術後の剣状突起下癒痕ヘルニアの1例
 名古屋共立病院 外科 塩崎みどり
- B-32 右外鼠径ヘルニアに対してロボット支援下鼠径ヘルニア修復術を
 施行した1例
 名古屋掖済会病院 外科 水谷 文俊
- B-33 下肢痛にて長期間整形外科的症候としてフォローされた
 多発骨盤部ヘルニアの一例
 西尾市民病院 外科 原田 泰輔